



GENERALITAT VALENCIANA  
CONSELLERIA DE SANITAT

HOSPITAL CLINICO  
UNIVERSITARIO DE VALENCIA

# *Implante XEN: nuestra experiencia*

## Primeros casos

Marzo 2014

Carlos A. Arciniegas-Perasso, Jorge Vila Arteaga,  
José F. Marí Cotino, Eduardo Betancur, Miguel A. Serra

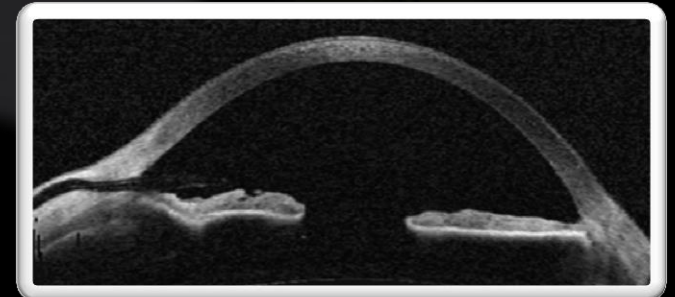
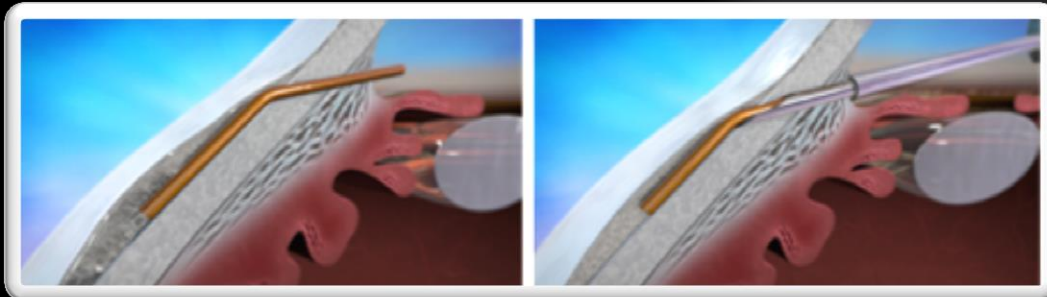
# OBJETIVOS

Mostrar los resultados tensionales, complicaciones intraoperatorias y postoperatorias, y resultados anatómicos de nuestros primeros casos de cirugía con implante XEN.

# OBJETIVOS

## Dispositivo de drenaje para glaucoma XEN:

- Implante cilíndrico de 6 mm de largo
- Polímero suave derivado del colágeno
- Procedimiento ab-interno mínimamente invasivo
- Flujo difuso hacia el espacio subconjuntival no disecado



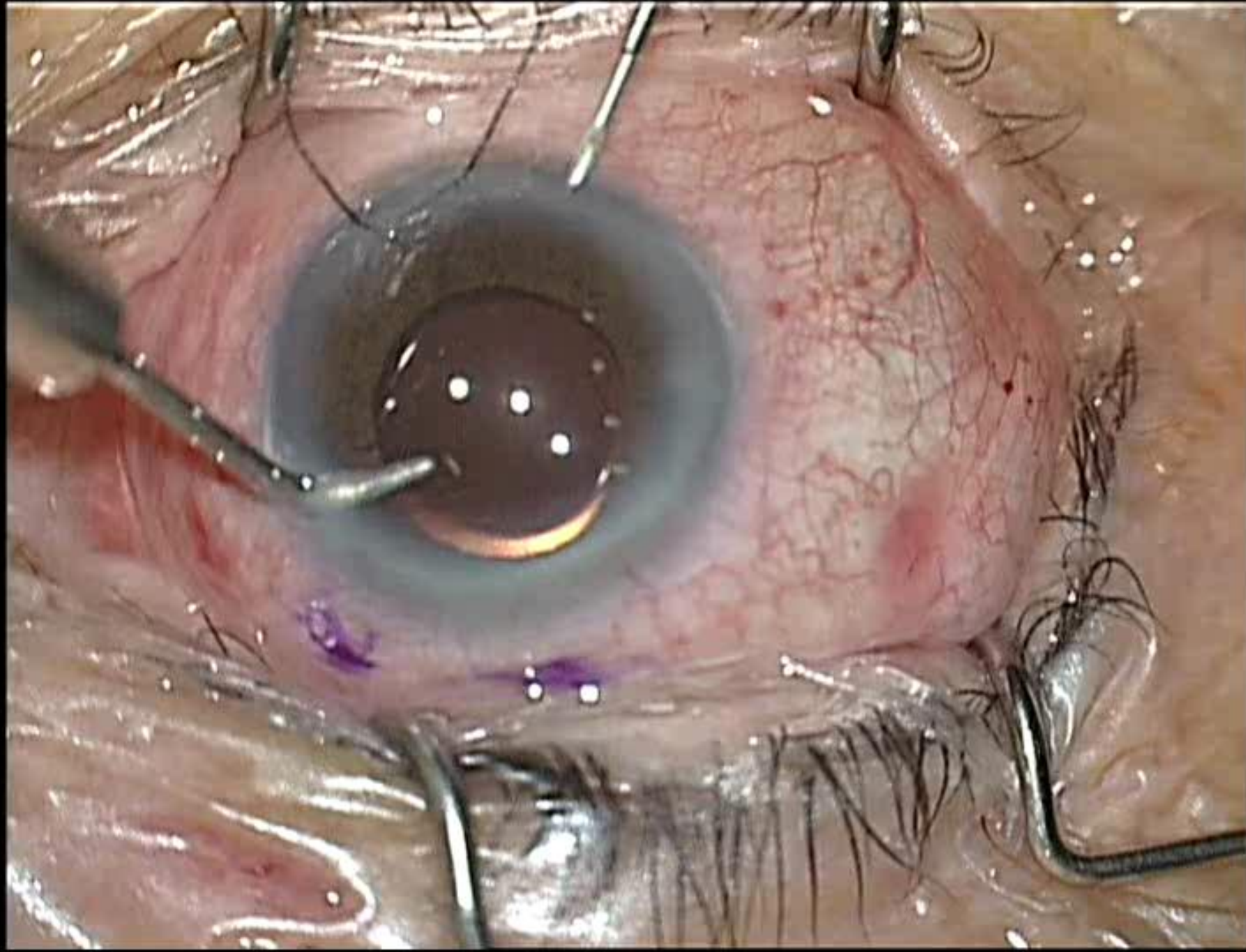
*Imágenes cortesía de Aquesys*

# MATERIALES Y MÉTODOS

- Nuestros 25 primeros casos de implante XEN.
- Glaucoma de ángulo abierto leve y moderado.
- Implante XEN o FACO+XEN.
- Mitomicina-C subconjuntival.

## Registro:

- Presiones intraoculares pre y postoperatorias
- Número de medicaciones pre y postoperatorias
- Incidencias intraoperatorias.
- Localización del implante
- Tipo de ampolla
- Complicaciones y procedimientos adicionales.



# RESULTADOS

EDAD (años):

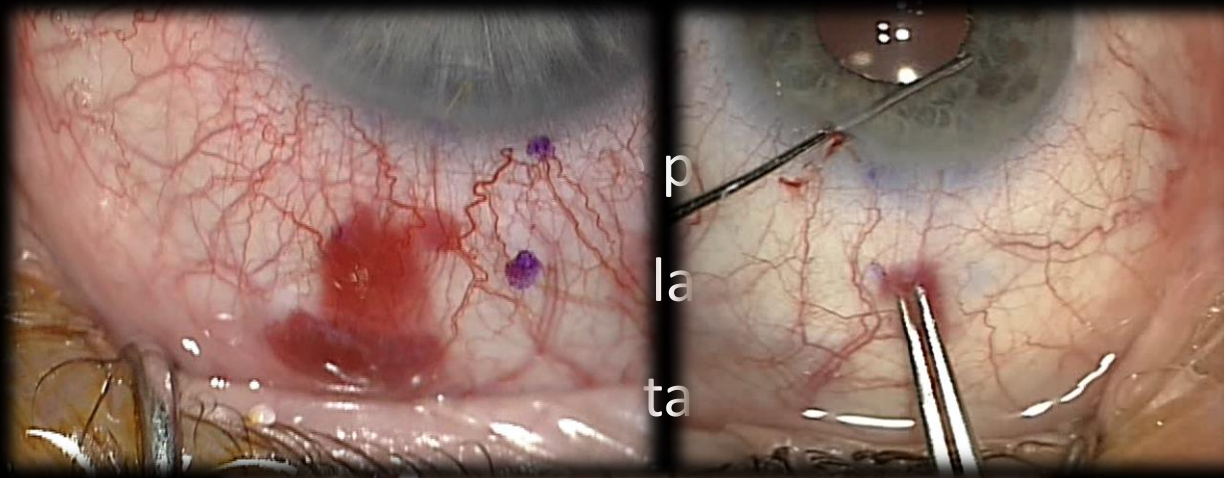
Media (DE): 72,2 (6,01)

19 mujeres  
6 hombres

Asociado a cirugía de  
catarata FACO+LIO 60%

El dispositivo pudo ser implantado en 96% de los casos (24/25)

# RESULTADOS



## Incidencias intraoperatorias:

- Hiposfagma y/o sangrado leve en CA: 8
- Reposicionamiento bajo conjuntiva: 3
- Dos intentos requeridos: 3
- Implante fallido tras 3 intentos: 1

# RESULTADOS

Localización gonioscópica del implante





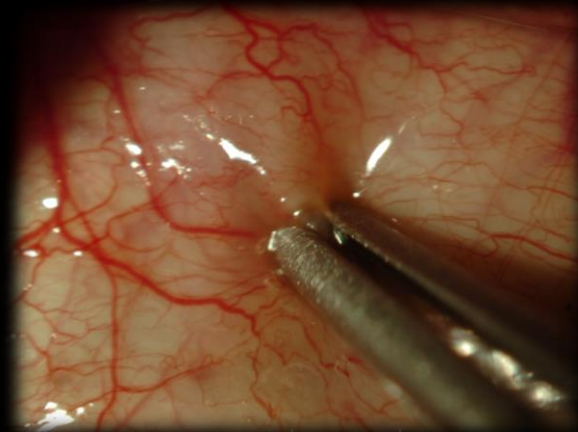
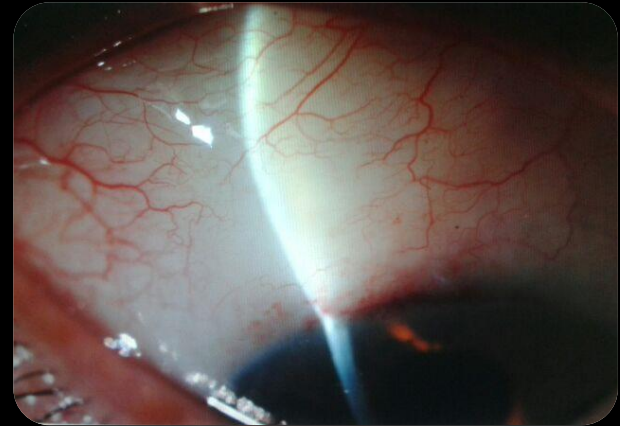
# RESULTADOS

## TIPO DE AMPOLLA CREADA:

Difusa y poco elevada, ≈3 horas

## PROCEDIMIENTOS ADICIONALES:

- Reposicionamientos en lámpara de hendidura:
  - 2 ojos
- Needlings
  - 9 ojos
- Esclerectomía Profunda No Penetrante
  - 1 ojo



# RESULTADOS

## PRESIÓN INTRAOCULAR (PIO)

(mmHg)

## MEDICACIONES

(principios activos)

### PREOPERATORIA

Media (DE): 21,08 ( $\pm 3,16$ )

Media: 2,24 ( $\pm 0,46$ )

### A LOS 2 MESES: (n=23)

Media (DE): 12,13 ( $\pm 4,69$ )

Descenso: 42,46%

Media: 0,16 ( $\pm 0,47$ )

### A LOS 3 MESES: (n=18)

Media (DE): 13,39 ( $\pm 3,66$ )

Descenso: 36,49 %

Media: 0,39 ( $\pm 0,78$ )

PIO  $\leq 16$ : 77,77%

PIO  $\leq 21$ : 100%

# CONCLUSIONES

La cirugía de glaucoma con implante XEN:

- Cirugía de corta duración.
- Curva de aprendizaje relativamente corta.
- Mínimas complicaciones intra y postoperatorias.
- Descenso tensional adecuado.
- Requiere vigilancia de la ampolla de filtración.
- En espera de resultados a largo plazo.

**GRACIAS**